Invasieve behandeling van maligne thoracale pijn

Prof. dr. Monique Steegers, FIPP
Anesthesioloog – Pijnspecialist
Consulent palliatieve zorg
Amsterdam UMC

R. Liebregts, FIPP, CIPS
Anesthesioloog – Pijnspecialist
Consulent palliatieve zorg
Amsterdam UMC

1

Disclosures

- Remko Liebregts- geen
- Monique Steegers -Registrar FIPP/CIPS
  -Grunenthal research fund
  - Advisory board: sufentanil sublingual

2

Casus Dhr. B.

Amsterdam UMC
Universitair Medische Centra

Voorgeschiedenis	Longembolieen, waarvoor rivaroxaban
	2019-12: NSCLC stadium II, cT2N0-1M0 uitgaande RBK (adeno), wv radicale RT (24 fracties). BRAF V600E mutatie positief
	2021-07: verdenking recidief obv pleuravocht wv dabrafenib/trametinib
	2022-8: Bewezen loco-regionaal recidief NSCLC (obv pleuravocht en supraclaviculaire LK biopt) tpv rechter hemithorax, waarvoor herstart dabrafenib/trametinib
	2022/09: Progressie onder dabrafenib/trametinib
	2022/10: start met pembrolizumab ➔ Toename hevige pijnklachten recher hemithorax door metastaen in wervels TH3-4, Th6-7, Th8-9 met intradurale lokalisatie. RT geen verbetering.

3

Casus Dhr. B.

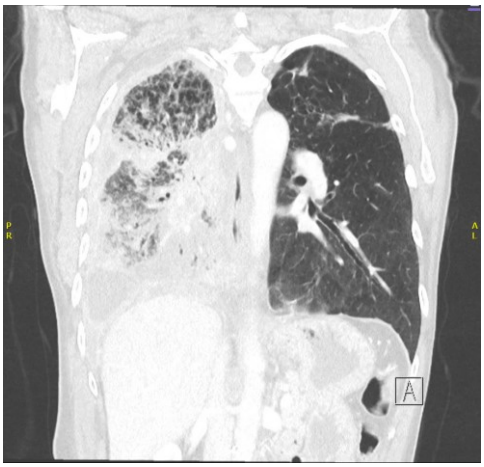

4

Casus Dhr. B

Constante progressieve diepe pijn in de gehele rechter thorax/ flank, schouder en oksel.

Tevens ernstige buikpijnkachten

Hypo- en hyperesthesie vanaf rechter bovenquadrant, naar mid-axillair, oksel, tot aan de mediale zijde van bovenarm tot elleboog.

Sinds augustus 2022 futloos, suf. Ligt hele dagen op bed. Verminderde eetlust, misselijkheid. WHO 3

Pijnmedicatie

- Fentanylpleister 150 mcg/u per 3 dagen
- Abstral 200 ug 4dd + 2 zn (sufheid)
- Paracetamol 3dd 1g zn

Overige medicatie

- Movicolon 3 zakjes 3 dd
- Primperan

- **Antistolling**: rivaroxaban

5

Casus Dhr. B.

Wat nu?

1. Fentanyl-pleister verhogen
2. Start anti-neuropatische medicatie (amitriptyline/ pregabaline)
3. Switch naar Methadon?
4. Verwijzing naar pijnteam

6

Casus Dhr. B.

Wat nu?

1. Fentanyl-pleister verhogen
2. Anti-neuropatische medicatie (amitriptyline/ pregabaline)
3. Switch naar Methadon?
4. **Verwijzing naar pijnteam**

7

Casus Dhr. B.

Wat zouden jullie doen aan de ernstige buikpijnklachten?

8

Casus Dhr. B.

- Klysma
- Start naloxegol (Moventig) 12,5 mg - 25 mg

9

Casus Dhr. B.

Welke invasieve opties zijn er?

10

Invasieve thoracale behandelingen

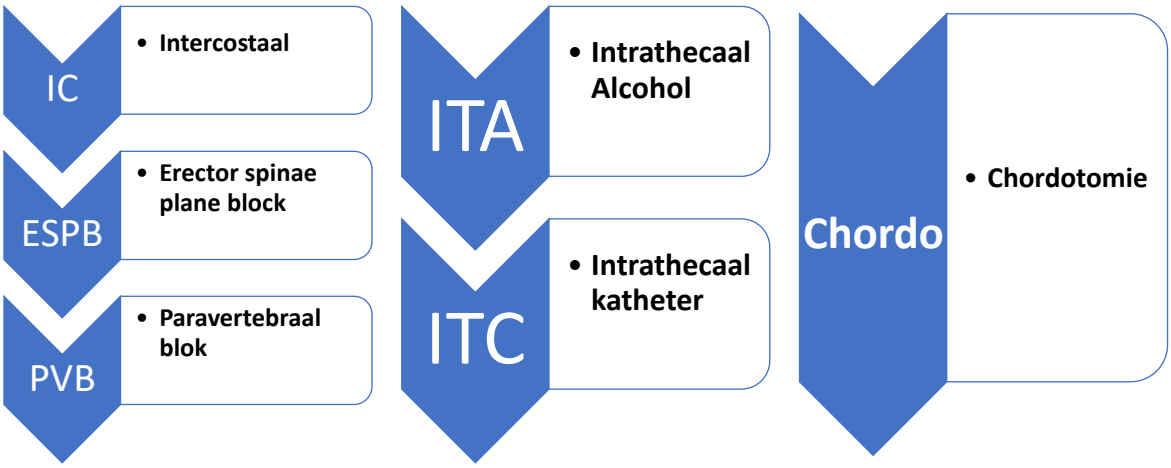

11

Soorten thoracale pijn

	Nociceptief	Visceraal	Neuropatisch
Aard van de pijn	Scherp, stekend, knagend, zeurend	Vage doffe pijn	Brandend, tintelend, prikkend, elektrisch, jeukend, pijnlijk koude gevoel
Lokatie	Scherp gelokaliseerd	Vage doffe pijn, minder goed gelokaliseerd	
Uitstraling	Nee	Gerefereerde pijn (bv schouder)	Dermatoom wortel, zenuw
Sensibiliteit stoornis			Gevoelloosheid Hypo-esthesie bij aanraking Hypo-esthesie bij prik Allodynie

12

Indicaties lokale behandeling

	Intercostaal	Erector Spinae plane block	Paravertebraal Blok (PVB)
Neurogene pijn	Intercostaal neuralgie Post-thoracotomie pijn	Intercostaal neuralgie Post-thoracotomie Pleurale pijn	Intercostaal neuralgie Post-thoracotomie Pleurale pijn
Nociceptieve pijn	Ribfracturen/ metastasen Doorgroei thoraxwand	Ribfracturen/ metastasen Doorgroei thoraxwand	Ribfracturen/ metastasen Doorgroei thoraxwand
Viscerale pijn	Nee	Ja	ja

13

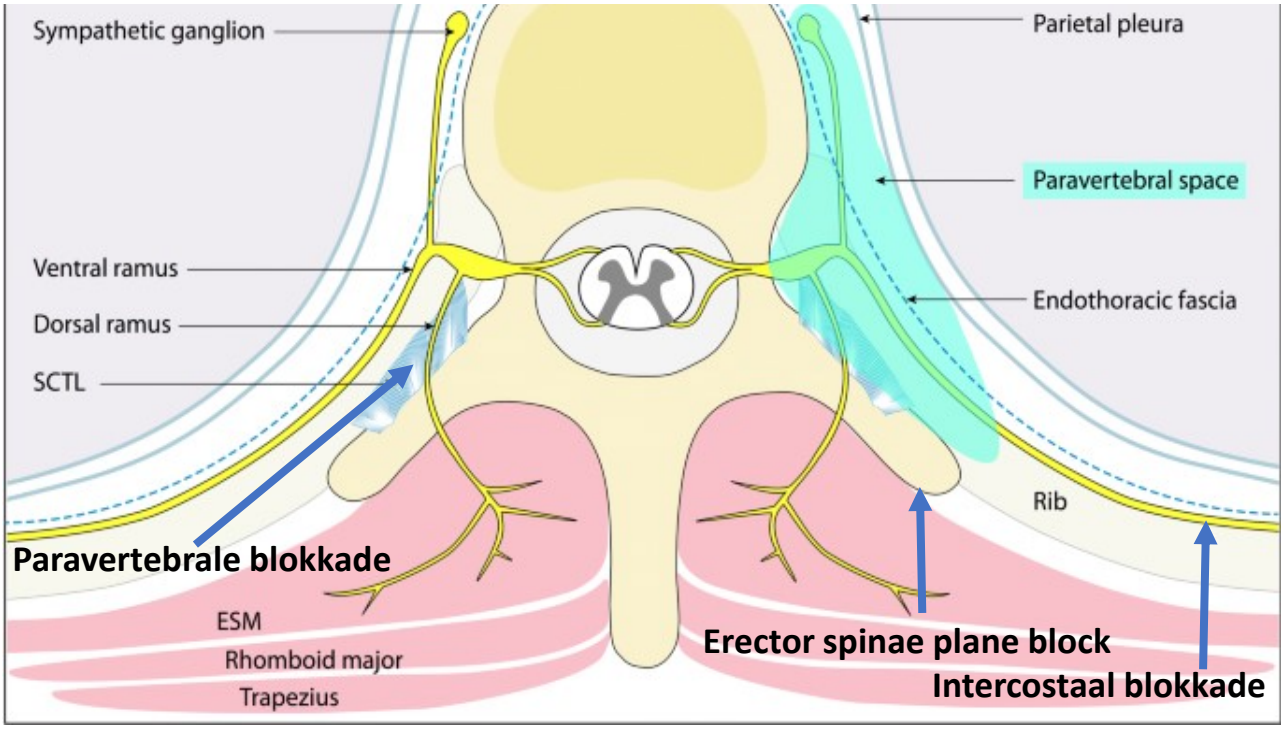

14

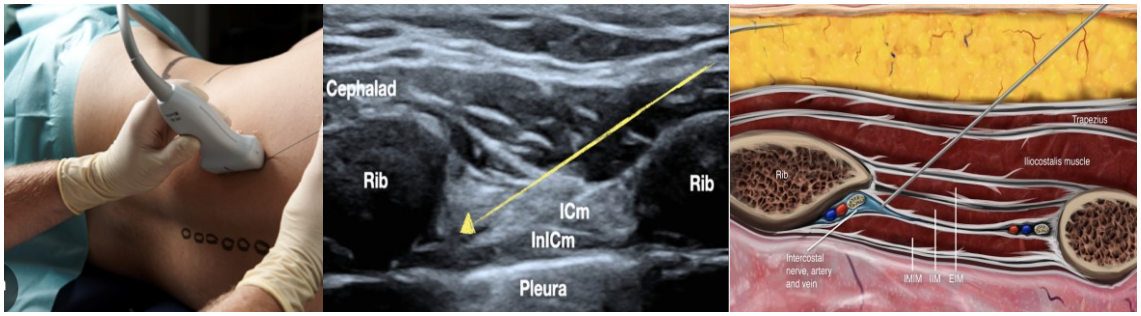

Intercostaal blokkade

15

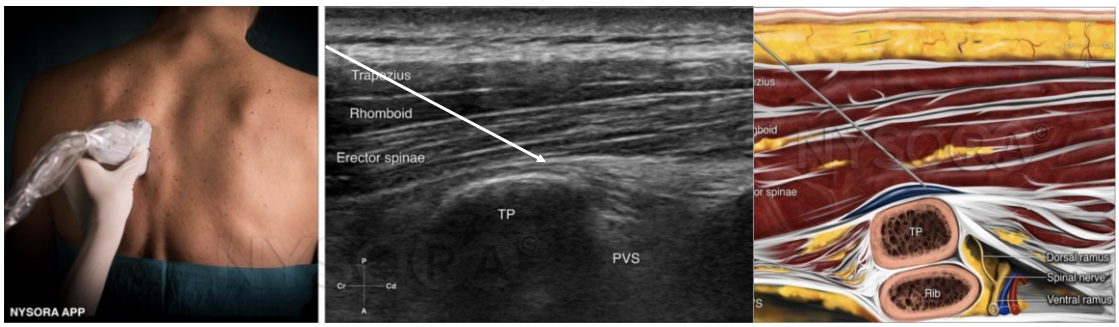

Erector Spinae Plane blokkade (ESPB)

16

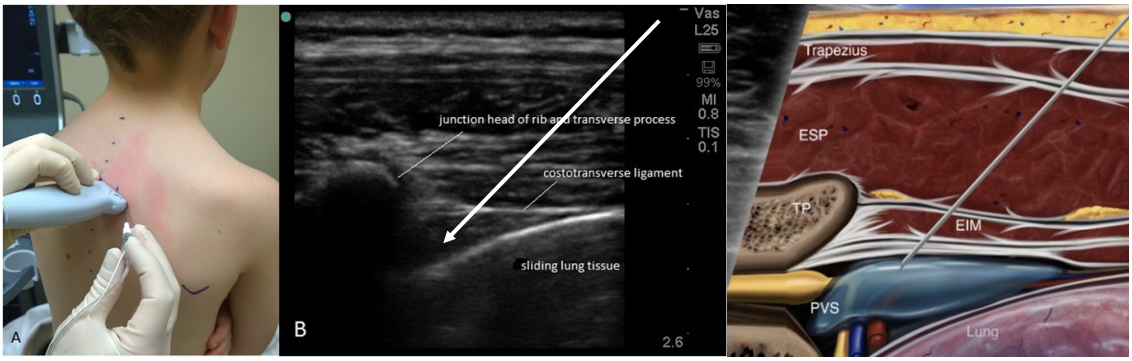

Paravertebraal blok (PVB)

17

	Intercostaal blok	ESPB	Paravertebraal blok
Contra-indicatie	Coagulopathie Allergie LA/ corticosteroïden respiratoire problemen indien pneumothorax Uitgebreid subcutaan emfyseem indien echobehandeling	- Allergie LA/ corticosteroiden - -	Coagulopathie Allergie LA/ corticosteroïden Respiratoire problemen indien pneumothorax -
Medicatie	LA/ corticosteroïd Fenol 6% Cryobehandeling (Gepulseerde) radiofrequentie (P)RF	LA/ corticosteroïd	LA/ corticosteroïd
Dosis	2-5 ml	15-30 ml	10 ml
Verspreiding	1 dermatoom, max 2-3 niveaus	8 dermatomen	4 dermatomen
Complicaties	Pneumothorax Bloeding	Zeldzaam, Pneumothorax LAST	Pneumothorax Epidurale bloeding/ abces Epidurale/ spinale verspreiding
Effect	LA/depo: 2-3 maanden ***Fenol 6-10%:*** 6 maanden ***Cryobehandeling***: 6-24 maanden	LA/depo: 6-12 weken	LA/depo: 6-12 weken

18

Casus Dhr. B.

Neuropatische thoracale pijn dermatoom Th1-4, TH6-7, TH8-9

Nociceptieve pijn door ingroei in thoraxwand

Cave: rivaroxaban gebruik ivm LE

Welke lokale techniek is het meest geschikt?

1. Intercostaal blok
2. Erector Spinae plane block
3. Paravertebraal blok
4. Morfine s.c.

19

	Voordeel	Nadeel
Intercostaal	Langdurige pijnstilling mogelijk via bv Fenol en cryobehandeling	Beperkte niveau's 2-3 Risico op pneumothorax Belastend Geen viscerale pijn behandeling Cave: coagulopathie
Erector spinae plane block	Vrijwel geen complicaties Niet belastend Toepassing bij coagulopathie mogelijk Behandeling van groot gebied (8) Viscerale pijn behandeling	Niet altijd werkzaam Geen 'definitieve techniek mogelijk
Paravertebraal blok	Meest potent Viscerale pijn behandeling	Minder niveaus (4) Risico pneumothorax Risico epiduraal/ spinaal blokkade Geen definitieve techniek Cave coagulopathie

20

	Voordeel	Nadeel
Intercostaal	Langdurige pijnstilling mogelijk via bv Fenol en cryobehandeling	Beperkte niveau's 2-3 Risico op pneumothorax Belastend Geen viscerale pijn behandeling Cave coagulopathie
Erector spinae plane block	Vrijwel geen complicaties Niet belastend Toepassing bij coagulopathie Behandeling van groot gebied (8 dermatomen) Viscerale pijn behandeling	Niet altijd werkzaam Geen 'definitieve techniek mogelijk
Paravertebraal blok	Meest potent Viscerale pijn behandeling	Minder niveaus (4 dermatomen) Risico pneumothorax Risico epiduraal/ spinaal blokkade Geen definitieve techniek Cave coagulopathie

21

Casus Dhr. B.

ESPB heeft gedurende 2 weken 30% pijnvermindering gegeven?

Wat nu?

1. Morfine s.c
2. Intrathecaal alcohol
3. Intrathecaal catheter
4. Chordotomie

22

Intrathecaal Alcohol

23

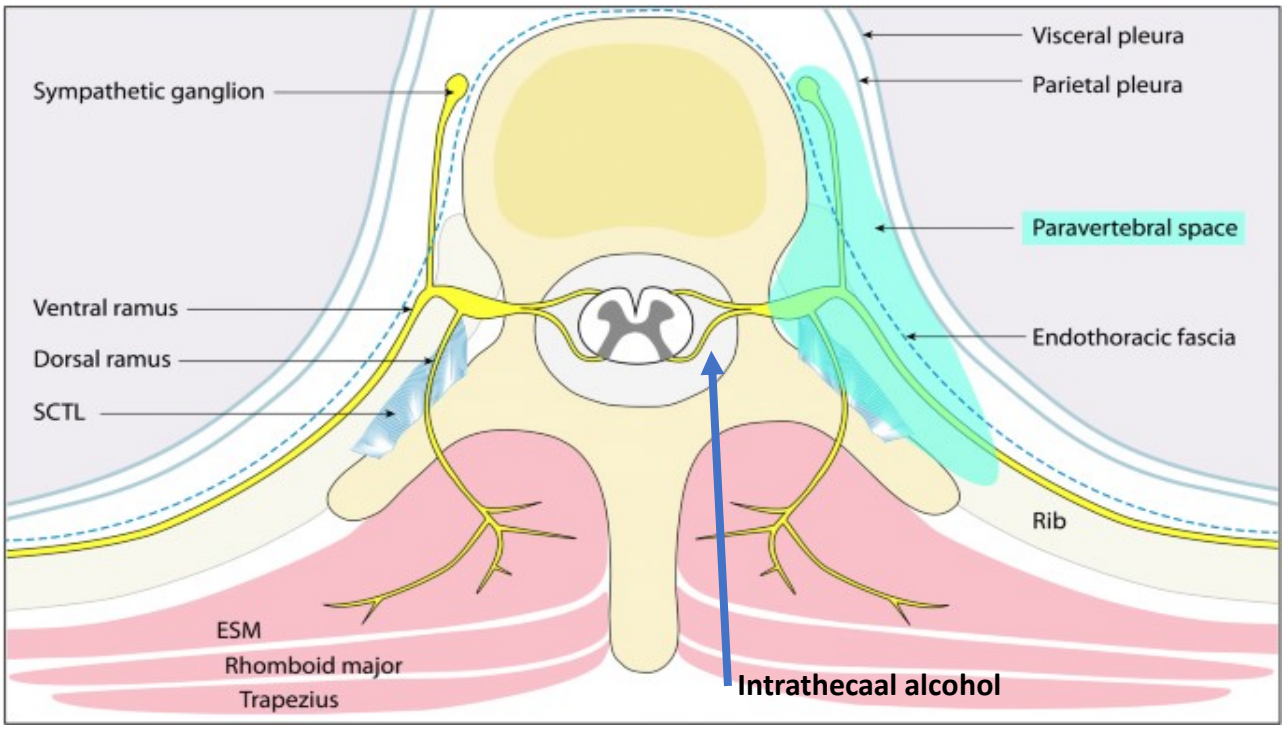

24

Intrathecaal neurolyticum indicatie

- Maligne thoracale pijn
- Mn somatische pijn (thoraxwand ingroei)
- Onvoldoende effect van medicatie of onacceptabele bijwerkingen
- Levensverwachting < 12 maanden
- Maximaal 2-3 dermatomen betrokken
- Positieve proefblokkade

Candido K, Stevens RA. Intrathecal neurolytic blocks for the relief of cancer pain. Best Pract Res Clin Anaesthesiol. 2003 Sep;17(3):407-28

25

Intrathecaal neurolyticum contra-indicaties

- Uitgebreide diffuse (slecht gelokaliseerde) pijn
- Neuropatische/ deafferentiatie pijn
- Intra-spinale tumor (hoge kans op mislukking)

Candido K, Stevens RA. Intrathecal neurolytic blocks for the relief of cancer pain. Best Pract Res Clin Anaesthesiol. 2003 Sep;17(3):407-28

26

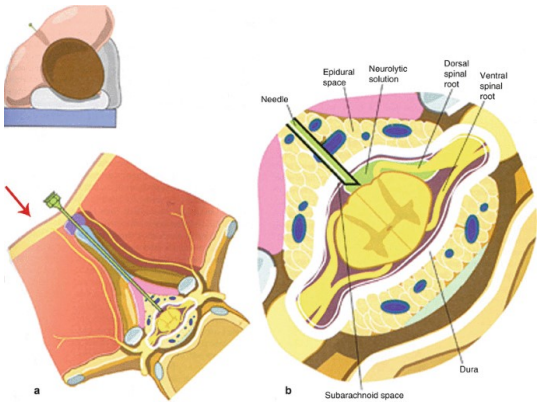

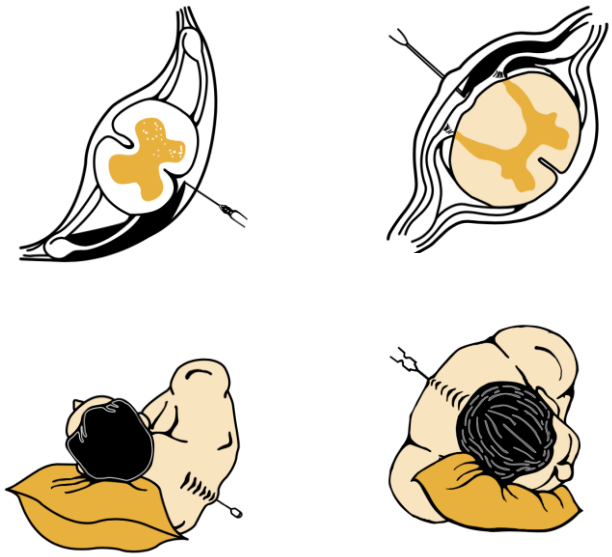

Fenol **Alcohol**

27

Intrathecaal neurolytica

	Alcohol	Fenol
Concentratie	96%	3-10%
Positie patient	Slechte kant boven	Slechte kant onder
Tilt	Semi-buikligging	Semi-rugligging
Sensatie	Onmiddellijk brandende pijn	Geen pijn, warm gevoel
Start neurolyse	Direct	Na 15 minuten
Opname liquor	30 min	15 min
Volledige effect na	3-5 dagen	1 dag
Geschikt voor	Thoracale ingrepen	Thoracale en Sacrale ingrepen
Duur	> 6 maanden	> 2 maanden
Dosis	0,1 – 1.0 ml per niveau	0,1 – 1.0 ml per niveau

Candido K, Stevens RA. Intrathecal neurolytic blocks for the relief of cancer pain. Best Pract Res Clin Anaesthesiol. 2003 Sep;17(3):407-28

28

Intrathecaal neurolyticum resultaten

- 60% volledig pijnvrij gedurende minimaal een maand
- 20% geen pijnvermindering
- Duur gemiddeld 4-6 weken, kan herhaald worden
  - ***Somatische pijn (thoraxwand/ botmetastasen):*** ruim 80% goede respons
  - ***Visceraal (pancreas/ lever/ long):*** ruim 20% goed respons
  - ***Neuropatische pijn (plexusingroei):*** minder effectief
  - Thoracaal > lumboscraal > cervicaal

Candido K, Stevens RA. Intrathecal neurolytic blocks for the relief of cancer pain. Best Pract Res Clin Anaesthesiol. 2003 Sep;17(3):407-28

29

Intrathecaal neurolyticum complicaties

Meestal voorbijgaand (51% < 1 week, 18% > 4 maanden)

- Onvoldoende pijnstilling of korte duur van het effect
- Post-spinale punctie hoofdpijn (PSPH)
- Spierzwakte
- Propriocepsis verlies
- Fecale/ urine incontinentie
- Infectie: meningitis, epiduraal abces
- ‘Malaise gevoel’ (misselijkheid, hoofdpijn, brandende pijn, dysesthesie/ paresthesie) gedurende 1 dag tot 3 weken

Candido K, Stevens RA. Intrathecal neurolytic blocks for the relief of cancer pain. Best Pract Res Clin Anaesthesiol. 2003 Sep;17(3):407-28

30

Intrathecaal neurolyticum post-interventie

- **Doel** = vermindering van pijn en opiaten, NIET volledig pijnvrij
- Ingreep kan bij terugkeren van pijn worden herhaald

Candido K, Stevens RA. Intrathecal neurolytic blocks for the relief of cancer pain. Best Pract Res Clin Anaesthesiol. 2003 Sep;17(3):407-28

31

Casus Dhr. B.

Is ITA geschikt voor de casus?

1. Ja
2. Nee

32

Casus Dhr. B.

Is ITA geschikt voor de casus?

Neuropatische pijn TH1-4
Groot gebied > 3 dermatomen
Intradurale tumorlokalisatie
Beperkte duur van effect
Rivaroxaban gebruik

33

Casus Dhr. B.

Is ITA geschikt voor de casus?

1. Ja
2. **Nee**

34

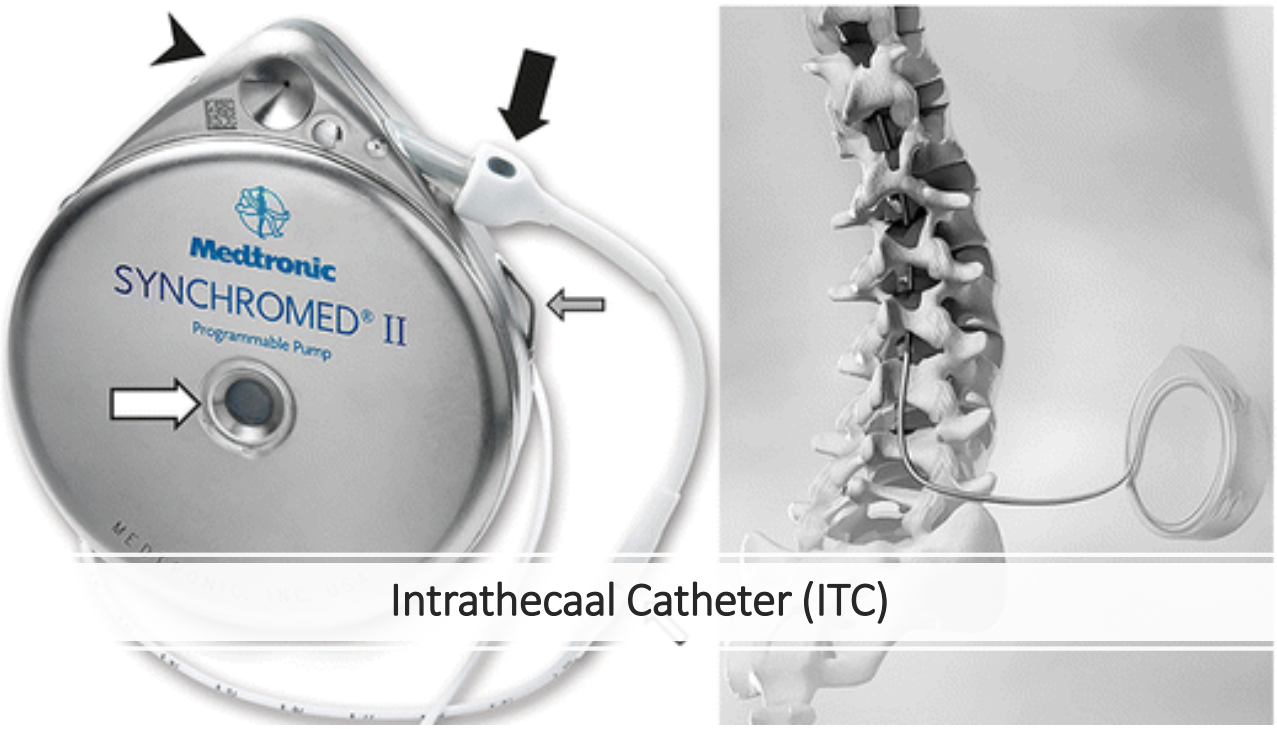

Intrathecaal Catheter (ITC)

35

Intrathecaal Catheter (ITC) indicatie

- Therapie-resistente maligne pijn
- Onvoldoende effect orale/ transdermale/ systemische medicatie
- Onacceptabele bijwerkingen medicatie
- Geen andere behandeling van de pijn mogelijk
- > 2-3 dermatomen
- Levensverwachting meer dan paar weken
  - > 3 maanden: interne pomp
  - < 3 maanden: externe pomp

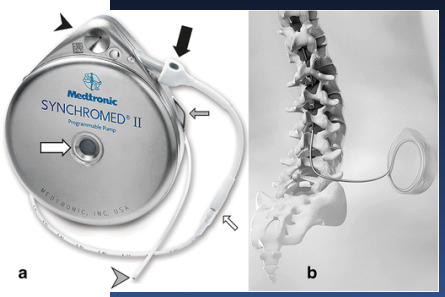

36

Intrathecaal Catheter (ITC) contra-indicatie

Absoluut

- Immuun gecompromitteerde status
- Ernstige cognitieve functiestoornis of agitatie
- Verhoogde intracraniële druk

Relatief

- Hoofd/aangezicht pijn
- Epidurale metastasen
- Diffuse wijdverbreide pijn
- Te verwachten problemen met verzorging in de thuissituatie

37

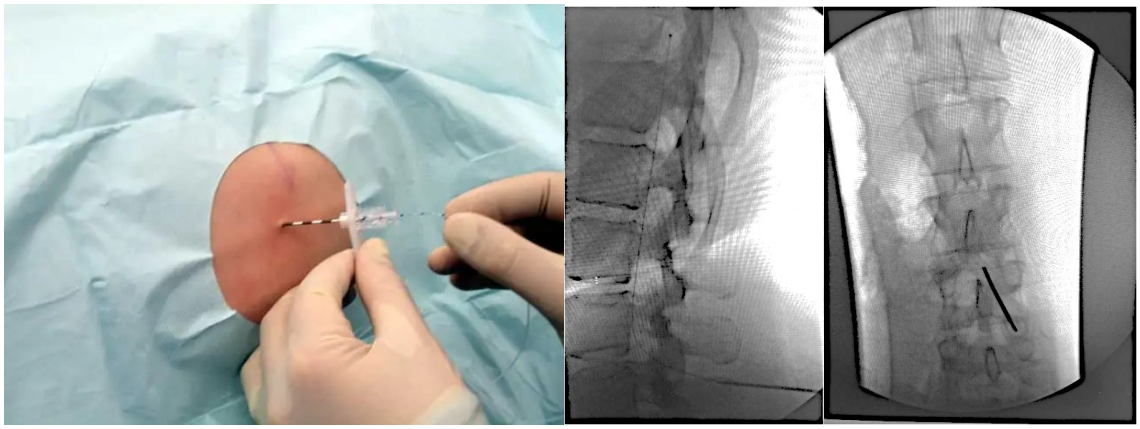

Intrathecaal Katheter (= spinaal katheter)

38

ITC lokatie

Niveau	
TH1-TH4	Pancoast tumor Brachiale plexopathie
TH4-TH8	Ribmetastasen/ fracturen Mesotheliomen/ longtumoren
TH8-Th12	Lymfoedeem (onderlichaam) Tumor lumbale wervelkolom Bovenbuiktumoren
Th12-L5	Subdiafragmale pijn

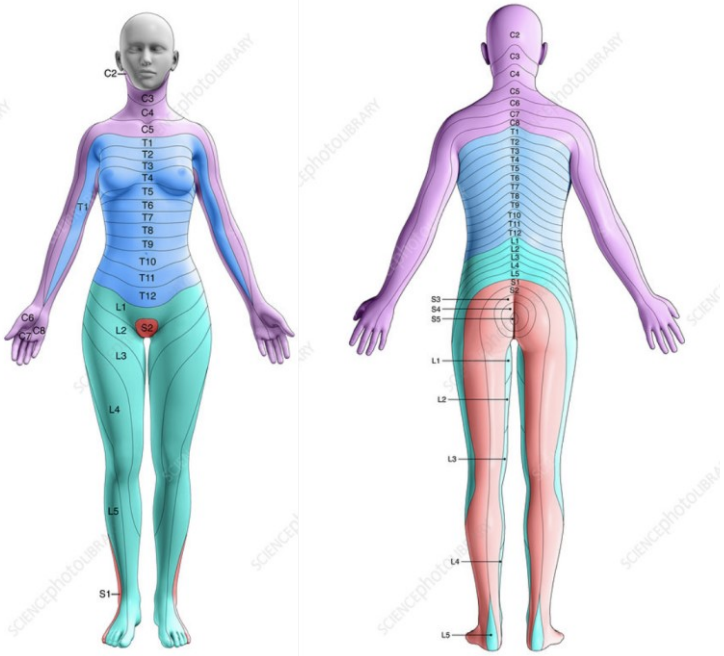

39

Converse morfine naar ITC

Route	Conversie ratio
Oraal	300
Intraveneus/ transdermaal	100
Epiduraal	10
Intrathecaal	1

40

ITC medicatie

Morfine

Maxi dosering 16 mg/24 uur

Clonidine

maximaal 150-600 ug

Bupivacaine

tot 35 mg geen paresen

42

ITC bijwerkingen medicatie

Morfine

Jeuk
Misselijkheid/ braken
Urineretentie
Respiratoire depressie
Perifeer oedeem
Obstipatie
Ontrekkingssymptomen bij plotseling staken
Cognitieve effecten

Clonidine

Hoofdpijn
Hypotensie
Somnolentie
Hallucinaties/ verwardheid

Bupivacaine

Urineretentie
Spierzwakte
Hypotensie

43

ITC complicaties

Techniek

- Neurologische schade: 0,4%
- Post-durale punctiehoofdpijn
- Bloeding Epiduraal hematoom: 0.9%
- Seroom/ Hygroom
- Granuloom Katheter tip: 1%
- Infecties, incl meningitis 1,4%

Hardware problemen

- Occlusie
- Dislokatie, disconnectie
- Katheter leasie/ verplaatsing

Daniel Aprili, Oliver Bandschapp, Christoph Rochlitz, Albert Urwyler, Wilhelm Ruppen; Serious Complications Associated with External Intrathecal Catheters Used in Cancer Pain Patients: **A Systematic Review and Meta-analysis**. *Anesthesiology* 2009; 111:1346–1355

44

ITC resultaten

- ITC 85% succesvol versus conventioneel 71%
- Minder bijwerkingen
- Minder pijn (goed tot excellente pijnbestrijding 87%)
- Langere overleving

45

Na plaatsing ITC

Instellen ITC gemiddeld 3-5 dagen tijdens klinische opname
Uitleg patiënt
Behandelen evt bijwerkingen

Afbouwen van orale, transdermale of SC opioiden

Intensieve samenwerking met specialistisch thuiszorgteam, apotheek, pijnteam en huisarts

46

Casus Dhr. B.

Is ITC geschikt voor de casus?

1. Ja
2. Nee

47

Casus Dhr. B.

Is ITC geschikt voor de casus?

Diffuse wijdverspreide pijn
Intradurale metastasen
Rivaroxaban gebruik

48

Casus Dhr. B.

Is ITC geschikt voor de casus?

1. Ja
2. **Nee**

49

Chordotomie

50

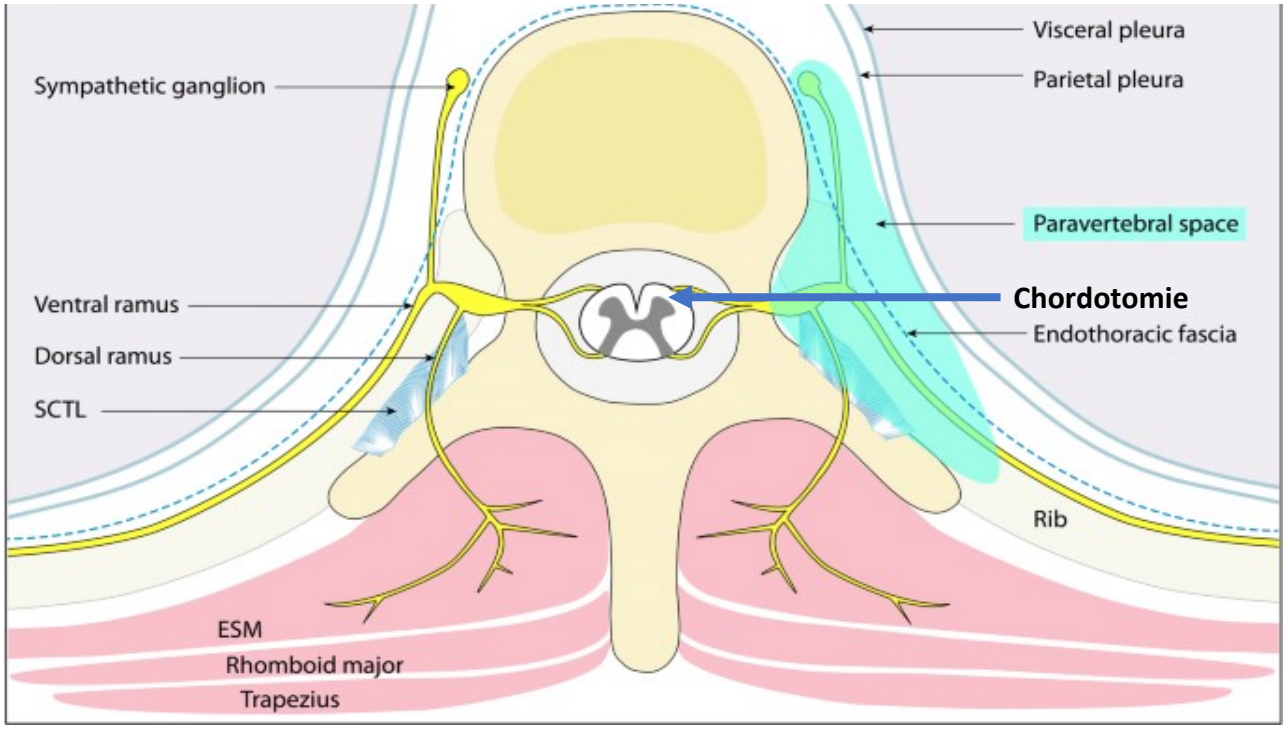
Visceral pleura
Parietal pleura
Sympathetic ganglion
Paravertebral space
Ventral ramus
Chordotomie
Endothoracic fascia
Dorsal ramus
SCTL
Rib
ESM
Rhomboid major
Trapezius

51

Chordotomie

- Radiofrequente leasie in anterolaterale deel ruggenmerg (tractus spinothalamicus) op het niveau van C1-C2 aan de contra-laterale zijde.
- RF leasie 10 sec 80-90 graden, evt 1-2x herhalen

52

Chordotomie indicatie

- Refractaire unilaterale maligne pijn
- Onder niveau dermatoom C5
- NIET effectief voor viscerale pijn
- Prognose < 1 jaar
- Timing: Geen consensus

- *Voorbeelden: Veelal longtumoren*
- *Mesothelioom*
- *Pancoast*
- *Ingroei plexus brachialis*
- *Ingroei plexus lumbalis*

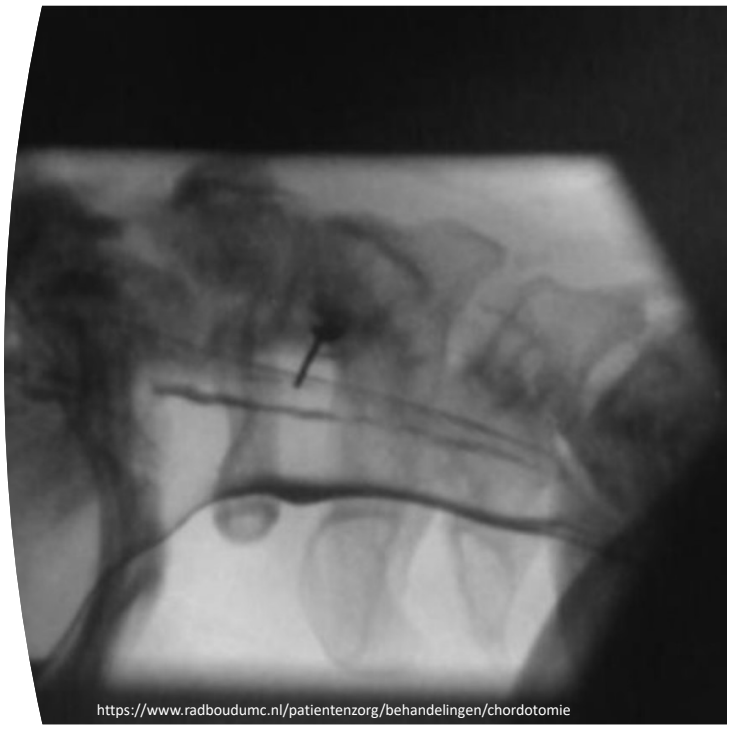
https://www.radboudumc.nl/patientenzorg/behandelingen/chordotomie

53

Chordotomie contra-indicaties

Klassieke contra-indicatie voor invasieve behandeling	Stollingsstoornissen/ anticoagulantia Lokale infectie t.h. punctieplaats Niet coöperatieve patiënt (delier/ dementie/ agitatie)
Verminderde longfunctie (min FVC in 1 sec >12 ml/kg)	Autonome ademhalingsregulatie kan beschadigd raken ➔ Odins curse
Grote intra-craniele massa	Risico op inklemming
60 min rugligging NIET mogelijk	

54

Casus Dhr. B.

Wie zou bij Dhr. B een chordotomie uitvoeren?

55

Voor
Maligne pijn onder niveau C5, vrijwel eenzijdig Prognose > 12 maanden Onvoldoende effect medicatie of teveel bijwerkingen Groot pijngebied, zowel neuropatisch als somatisch Voldoende longfunctie Rugligging mogelijk Adequate coping, gemotiveerd

56

Voor	Tegen
Maligne pijn onder niveau C5, vrijwel eenzijdig Prognose > 12 maanden Onvoldoende effect medicatie of teveel bijwerkingen Groot pijngebied, zowel neuropatisch als somatisch Voldoende longfunctie Rugligging mogelijk Adequate coping, gemotiveerd	Geen eenzijdige pijn en viscerale pijn (levermeta's) Coagulopathie ➔ bridgen

57

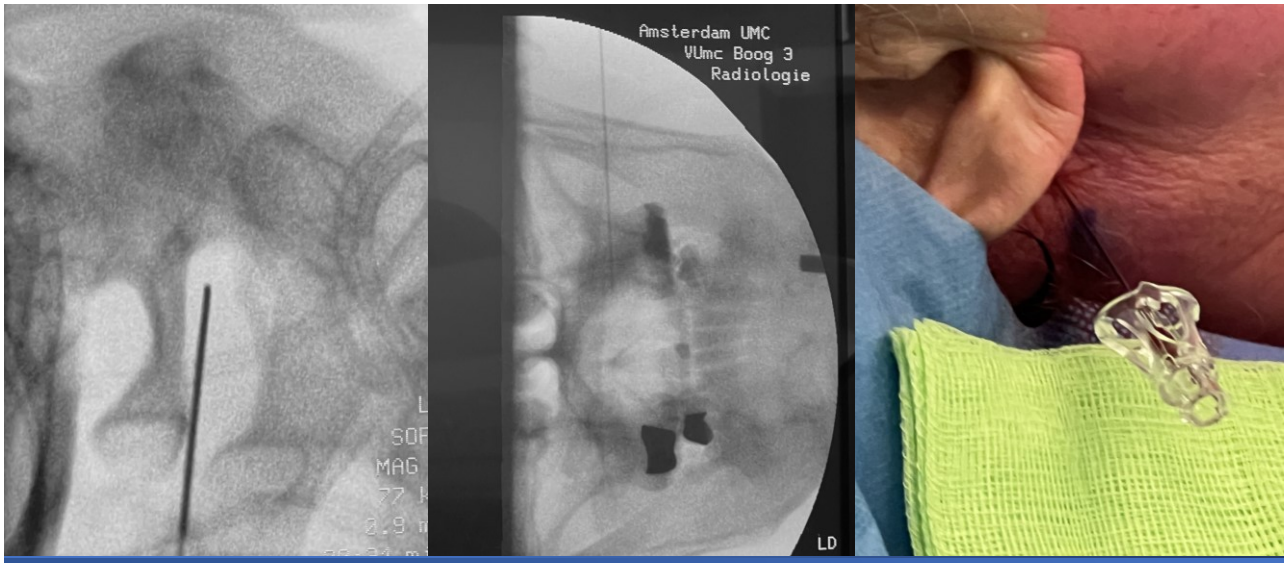

Chordotomie Procedure

58

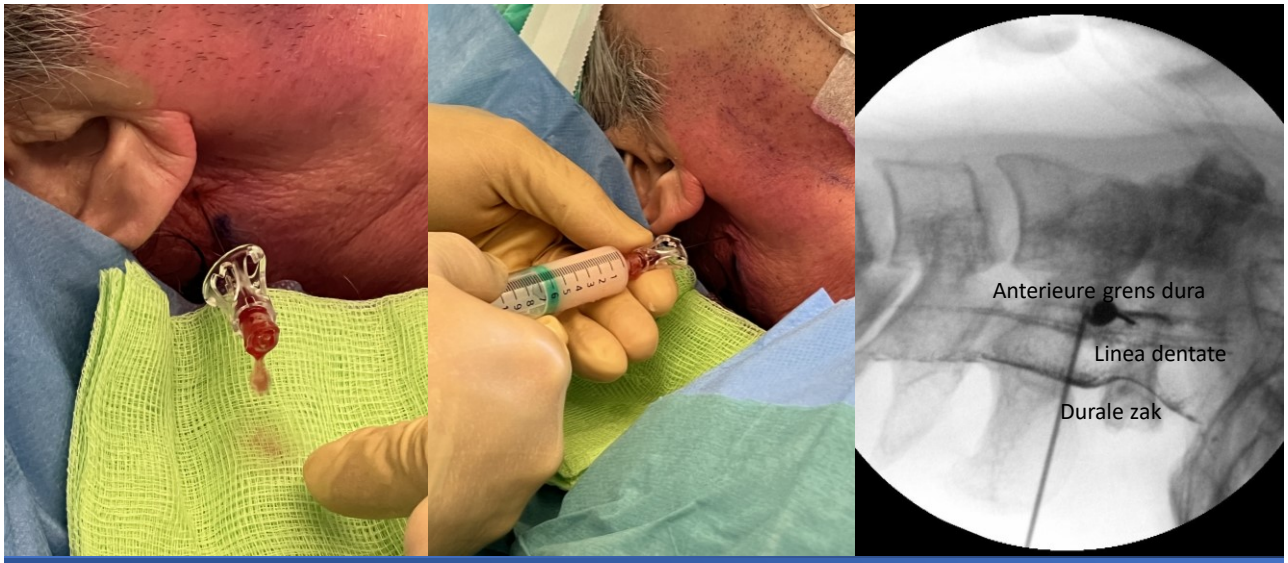

Chordotomie Procedure

59

Chordotomie Procedure

60

Casus Dhr. B.

Na chordotomie ontwikkelt patiënt identiek pijn aan de andere zijde. Wat is hiervan de oorzaak?

1. Eerdere niet manifeste pijn aan andere zijde
2. Verkeerde tractus behandeld
3. Mirror pain

61

Complicaties (6-60%)

Naald
- Postspinale punctie hoofdpijn
- Bloeding -> variabele anatomie a. vertebralis

Contrastvloeistof
- Adhesieve arachnoiditis

Thermolaesie
- Tijdelijk oedeem ruggenmerg
- Beschadiging nabijgelegen tracti

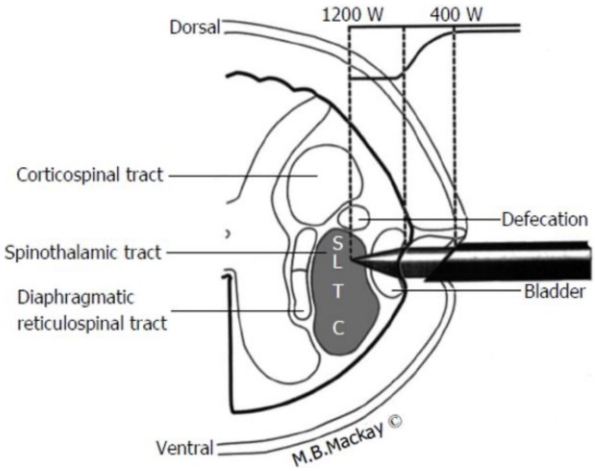

https://link.springer.com/referenceworkentry/10.1007/978-3-540-69960-6_126

62

Tractus reticulospinalis

Spontane ademhaling

Respiratoire depressie (10%)

Apneu ➔ *"Ondine's curse"*

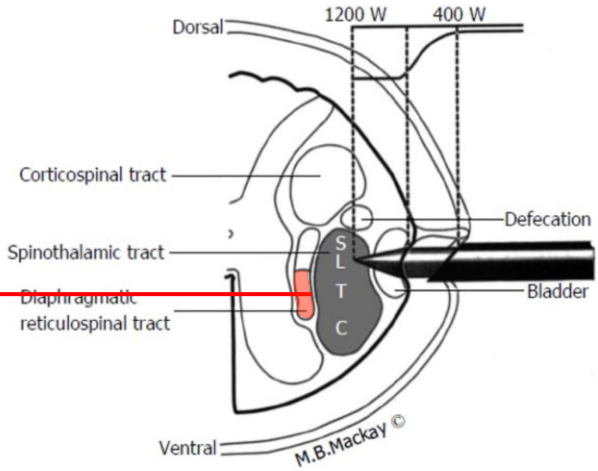

https://link.springer.com/referenceworkentry/10.1007/978-3-540-69960-6_126

63

Tractus corticospinalis

Pyramidebaan

Bewuste, willekeurige bewegingen

Parese

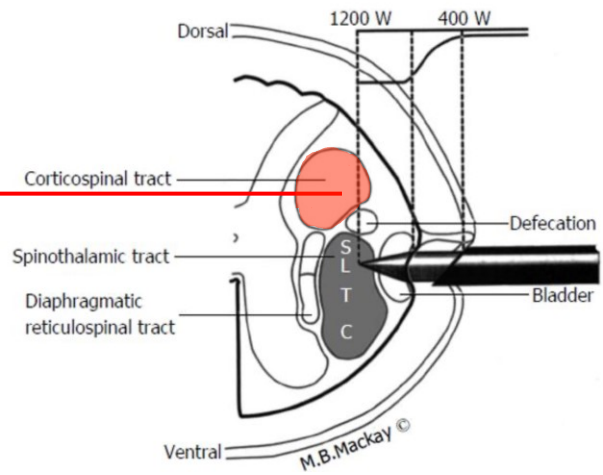

https://link.springer.com/referenceworkentry/10.1007/978-3-540-69960-6_126

64

Autonome vezels

Horner
Blaasdysfunctie 15%

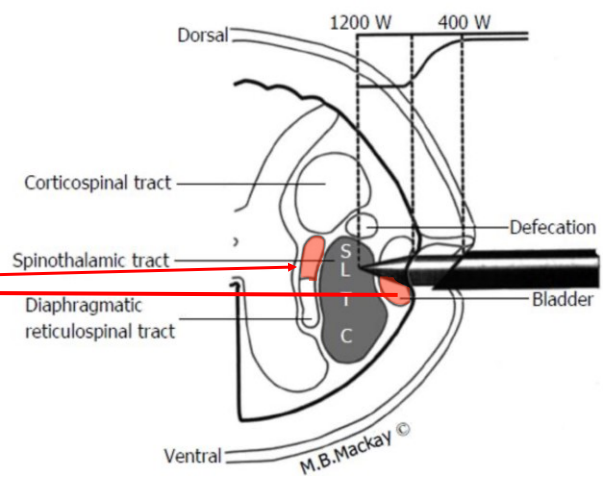

https://link.springer.com/referenceworkentry/10.1007/978-3-540-69960-6_126

65

Spinocerebellaire tractus

Proprioceptie

Ataxie

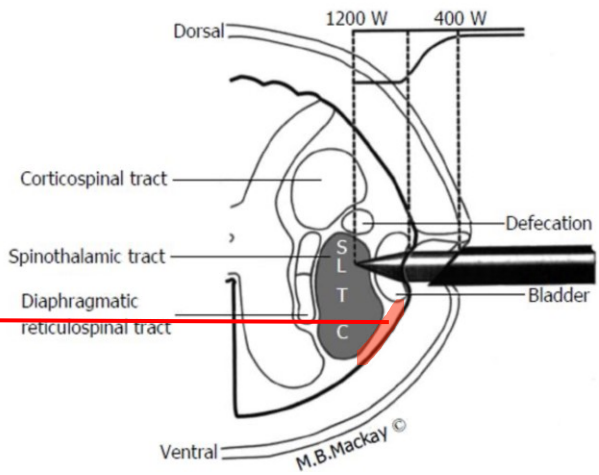

https://link.springer.com/referenceworkentry/10.1007/978-3-540-69960-6_126

66

Andere verschijnselen

Nieuwe pijn-sensibiliteitsstoornissen

- ***'Mirror pain'*** = distributie originele pijn, maar dan contralateraal: **9-63%**
- Manifest worden van voorheen gemaskeerde pijn
- Hypoesthesie, dysesthesie

67

Chordotomie resultaten

- 82-98% direct volledige pijnreductie
- 50% reductie opioïden
- Verbetering slaap, performance status
- Duur: na 6 maanden nog steeds 80% pijnvermindering
- 82-89% vond het de moeite waard om de procedure te ondergaan

Poolman, 2020; France, 2014

68

Casus Dhr. B.

Na chordotomie volledig pijnvrij aan rechter zijde, echter nog steeds pijnklachten aan linker thorax, wsch obv mirrorpain die met matige hoeveelheid methadon 2 dd 5 mg onder controle was.

69

Take-home message

- Niet alle pijn bij patiënten met oncologische aandoening is maligne
- Houdt rekening met bijwerkingen en interacties van medicatie
- Sneller doorverwijzen naar pijnspecialist
- Invasieve behandelingen kunnen forse kwaliteit van leven geven, maar ook ernstige complicaties
- Pijnbehandeling is niet one-size fits all

70